

Fig. 1 – Opstilling til indgrebet

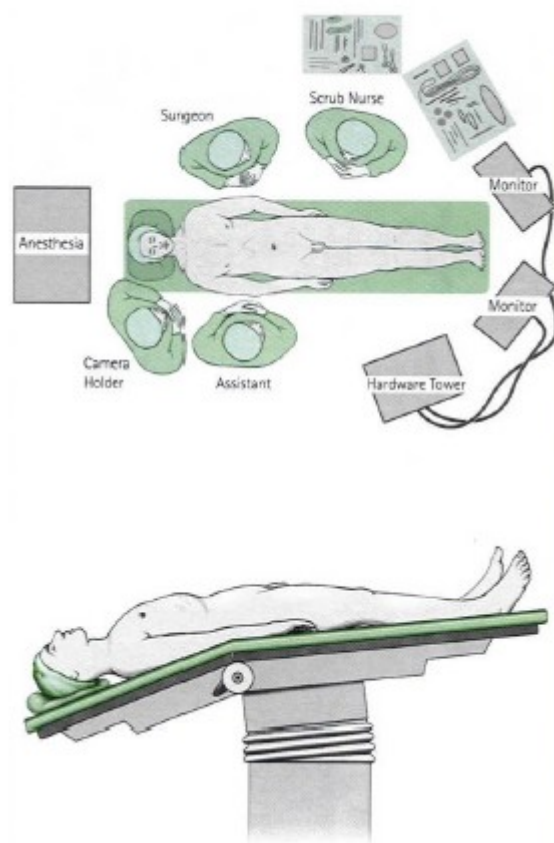


Fig. 2 – Markering af anførte portsteder, hvor instrumenterne kan indføres

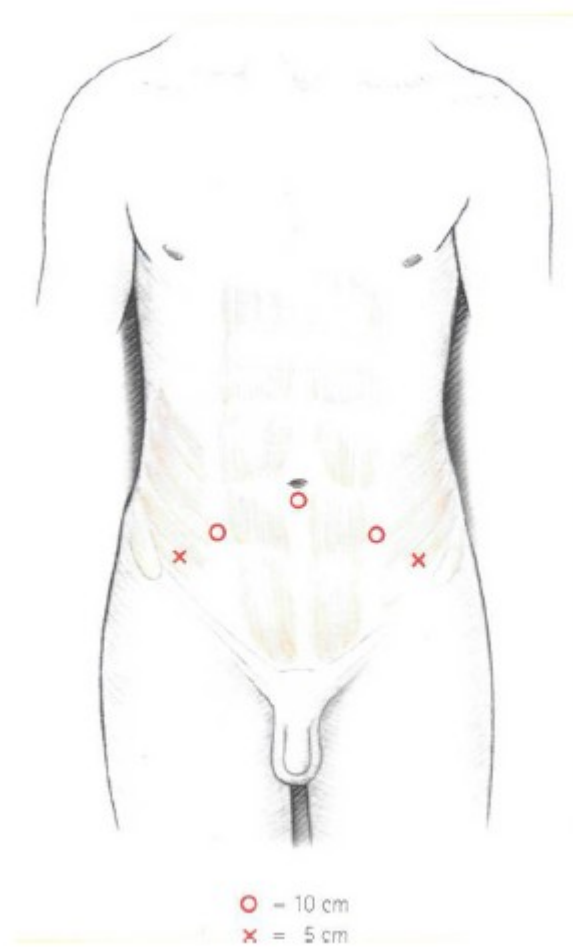


Fig. 3 – Frilægning af prostatakirtlen lige under urinblæren og bagved skambenet

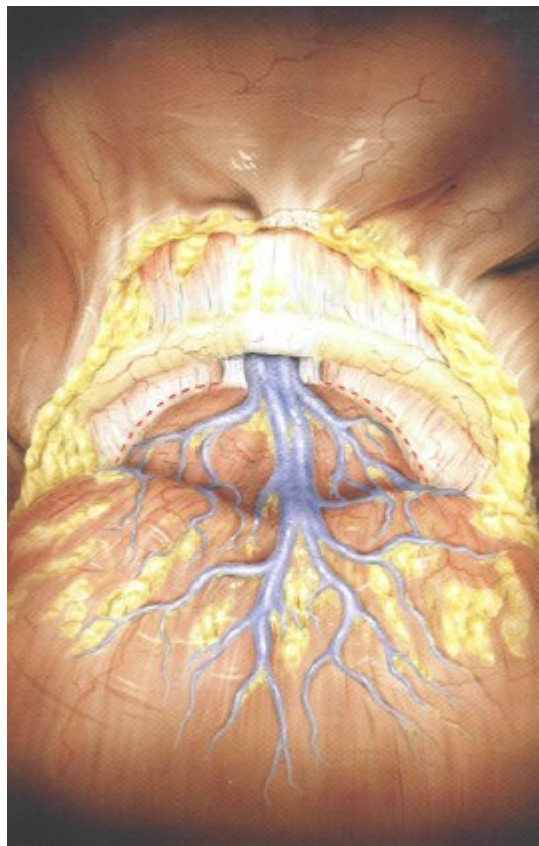


Fig. 4 – Gennemstikning af blodkar foran prostata

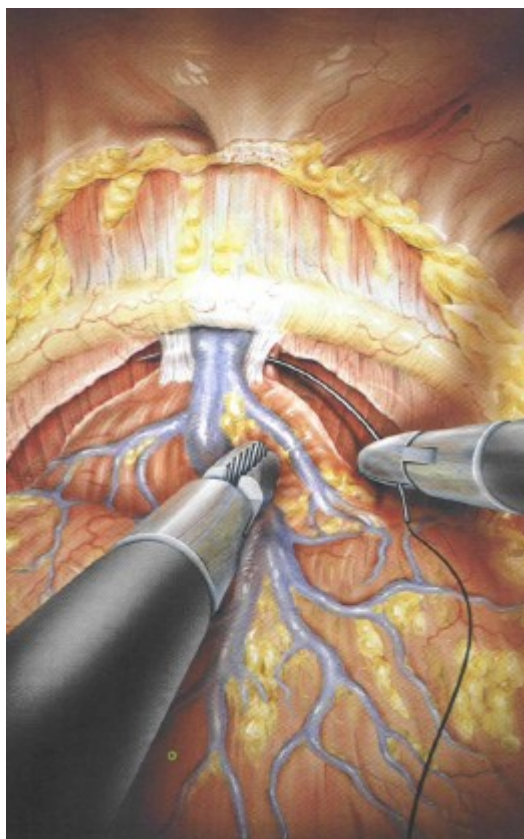


Fig. 5 – Åbning af blærehalsen

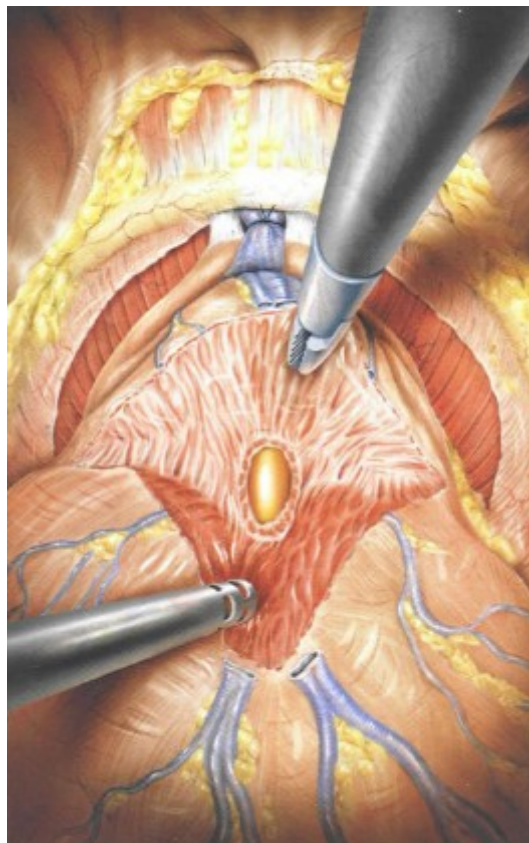


Fig. 6 – Frilægning af sædblære og sædleder

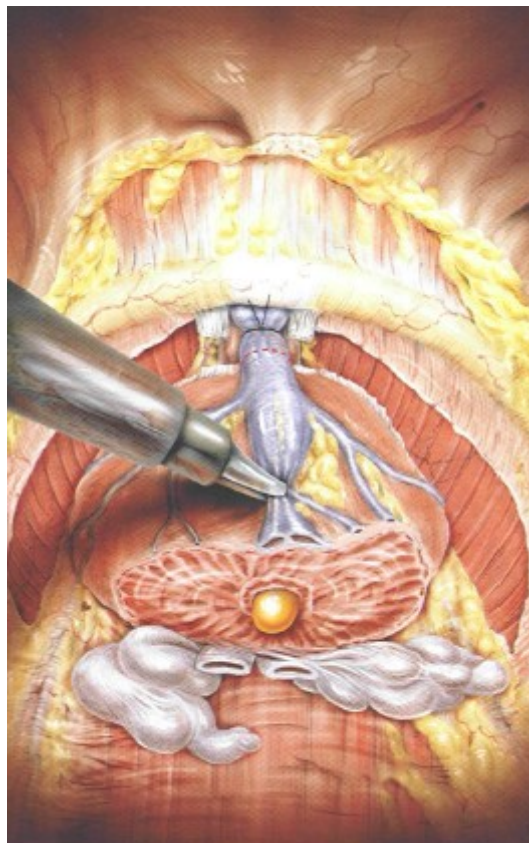


Fig. 7 – Deling af urethra (den indvendige del af urinrøret) lige ovenover lukkemusklen

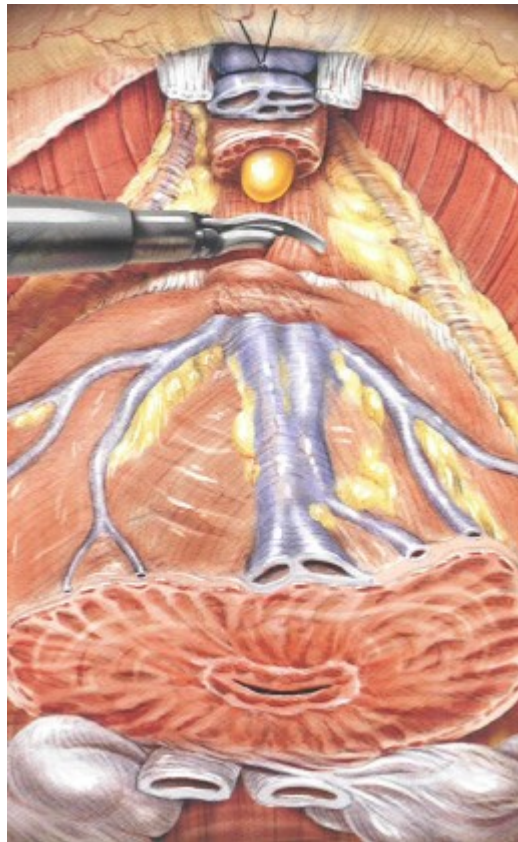
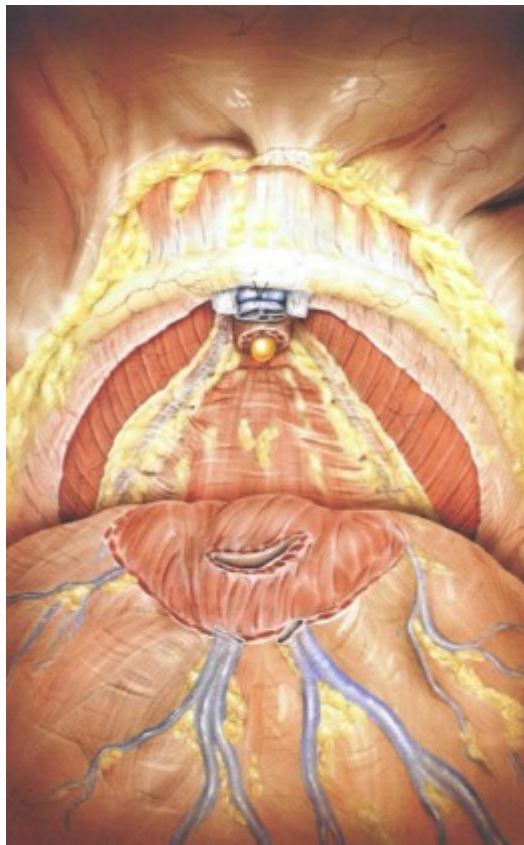


Fig. 8 – Prostata er nu fjernet og man ser de to neurovaskulære bundter (bundter af kar og nervevæv) i bunden af feltet



**Fig. 9 – Anastomose (invendig sammensyning)
imellem blærehalsen og urinrøret**

